Aus dem pathologischen Institut der Universität Göttingen.
(Vorstand: Prof. Dr. Georg B. Gruber.)

# Ueber Veränderungen des Bisses und der Zahnstellung bei Kiefer- und Schädelgeschwülsten

Inaugural-Dissertation

zur Erlangung der zahnärztlichen Doktorwürde

der Medizinischen Fakultät

der Universität zu Göttingen

vorgelegt von

**Fritz Brüggemann**
Zahnarzt aus Kästorf (Kr. Gifhorn)

Göttingen 1932.

Buchdruckerei des „Göttinger Tageblattes"
Gebr. Wurm, G. m. b. H.

Dekan: Prof. Dr. H. Martius.

---

Referent: Priv.-Doz. Dr. W. Putschar.
Korreferent: Prof. Dr. Georg B. Gruber.

Anomalien der Zahnstellung und des Bisses sind sehr häufig, sodaß sich in der Zahnheilkunde ein Spezialfach, nämlich die Orthodontie, oder besser die zahnärztliche Orthopädie mit diesen Fragen befaßt. Die Zahnstellungs- und Bissanomalien sind teils durch endogene, teils durch exogene Momente bedingt.

Zu den endogenen zählen die Vererbung und die Funktionsstörungen der endokrinen Drüsen (z. B. rachitische Deformitäten der Kiefer).

Bei den exogenen Momenten kann man zunächst intrauterine Einflüsse anführen, wie mangelndes Fruchtwasser, Uteruskontrakturen und Geburtstraumen.

Zu den extrauterinen Faktoren zählt erstens eine fehlerhafte Funktion des Bisses. Sie kann z. B. durch große Narbenzüge bedingt sein. Auch bei lange andauernden Unarten (Lutschen auf dem Daumen etc.) tritt allmählich eine Stellungsänderung der Zähne ein, wodurch ebenfalls eine Funktionsstörung des Bisses resultieren kann.

Zweitens können Störungen im Zahnwechsel Anomalien der Zahnstellungen hervorrufen. Zu dieser Gruppe rechnen Ueber- und Unterzahl und Retentionen von Zähnen, Persistenz von Milchzähnen und vorzeitige Extraktionen.

Drittens sind Kieferstörungen von Bedeutung. Schlecht verheilte Kieferbrüche sind hier anzuführen, ferner Gelenkköpfchenveränderungen, Paradentose und Verlegung der Nasenatmungswege, wodurch eine Kompression des Oberkiefers entstehen kann. Allerdings wird durch die gestörte Nasenatmung erst sekundär eine Kieferstörung verursacht.

Viertens sind Beeinträchtigungen der Bißverhältnisse durch abnorme Gebilde der Umgebung anzuschuldigen: Makroglossie, Makrocheilie, Zysten, geschwulstähnliche Erscheinungen und endlich Blastome.

Alle diese Faktoren können gelegentlich für Biß- und Stellungsanomalien verantwortlich gemacht werden.

Wenn es auch den Anschein hat, daß die Geschwülste als Ursache für Zahnstellungs- und Bißanomalien wegen ihrer relativen Seltenheit von geringer Bedeutung sind, so ist es doch zum mindesten von theoretischem Interesse, die Veränderungen an Biß- und Zahnstellung, vergleichbar den Befunden im Tierexperiment, am Menschen zu beobachten. Man kann so genau studieren, besonders in dem nicht direkt von der Geschwulst betroffenen Kieferabschnitt, wie weit die Anpassungsfähigkeit der Zahnstellung bei einer allmählichen Veränderung der Kiefer gehen kann. In dieser Hinsicht sind die ausgereiften, klinisch benignen und deshalb langsam

wachsenden Geschwülste recht instruktiv. Da sie mit einer langen Lebensdauer vereinbar sind, ist die Möglichkeit gegeben, daß die Zähne sich den neuen Verhältnissen anpassen können. Man kann daher bei diesen Blastomen ihren allmählich wachsenden Einfluß auf Biß- und Zahnstellung verfolgen.

Dagegen sind die schnell wachsenden, sogenannten malignen Geschwülste in dieser Hinsicht von geringerer Bedeutung, da durch ihr schnelles, zerstörendes Wachstum in dem betroffenen Kieferabschnitt oft rasch die Zähne ausfallen. Eine Anpassung des Zahnsystems an die neuen Verhältnisse kann aber auch bei malignen Geschwülsten in den nicht direkt betroffenen Gesichtspartien beobachtet werden. Durch eine radikale Operation oder durch den oft schnell eintretenden Tod kann allerdings die Ausbildung solcher funktioneller Anpassungen unmöglich gemacht werden.

Bei der Frage, welche Geschwülste nun rein nach ihrem Sitz die Möglichkeit haben, die Zahnstellung und den Biß zu beeinflussen, sind die eigentlichen Kiefergeschwülste von den Blastomen der Umgebung zu trennen.

Die Kiefergeschwülste wirken primär auf das Zahnsystem ein. Zu ihnen zählen: Adamantinom, Odontom, Osteom, Fibrom, Chondrom und Sarkom. Man kann zu dieser Gruppe auch noch die Epulis, die Elephantiasis Gingivae, sowie radikuläre und follikuläre Zysten rechnen, wenn es sich bei ihnen auch nicht um echte Blastome handelt.

Von den Geschwülsten der Umgebung sind nur solche von Bedeutung, die durch ihre Größe eine Beeinflussung des Zahnsystems ermöglichen. Unter ihnen sind vor allem die Sarkome der umgebenden Weichteile oder der zunächst gelegenen Schädelknochen, die Karzinome im Mundhöhlenbereich und die Parotismischtumoren zu nennen.

Im Folgenden soll nur auf die durch Geschwülste im Kieferbereich bedingten Biß- und Stellungsanomalien näher eingegangen werden.

Zunächst sei der Einfluß des Adamantinoms erörtert. Beide Arten, sowohl das Adamantinoma solidum, wie das Adamantinoma cysticum oder Kystom sind von Bedeutung. Das Adamantinoma solidum wölbt den Kieferknochen vor und kann dadurch den Biß und die Zahnstellung beeinflussen. In weit stärkerem Maße sieht man dasselbe beim Adamantinoma cysticum. Perthes beschreibt einen Fall, wo durch ein Kystom ein unterer Weisheitszahn bis an den Gelenkfortsatz des Unterkiefers verdrängt wurde.

Odontome (weiche und harte) vermögen in ähnlicher Weise auf den Kiefer einzuwirken. Das weiche Odontom, das aus unverkalkten Zahnkeimen entsteht und seine weiche Konsistenz beibehält, kann den Kieferknochen auftreiben und könnte so eventuell eine Störung der Zahnstellung hervorrufen. Doch ist meines Wissens nirgends ein solcher Fall beschrieben.

Das harte Odontom, dessen Masse aus Zement, Dentin und Schmelz besteht, vermag, wenn auch langsam, eine stärkere Auftreibung des Knochens mit allen seinen Folgezuständen zu bewirken. In Misch's Fortschritten der Zahnheilkunde (Band 6, 2 Seite 241) wird von A. T. Pitts ein solcher Fall beschrieben. Es handelt sich um ein hartes Odontom

zwischen dem oberen rechten Eckzahn und dem zweiten Prämolaren, wodurch der erste Prämolar gedreht und nach palatinal gekippt wurde.

Das sogen. Wurzelodontom, das sich als ein mehr oder weniger kugeliges Anhangsgebilde an einer Zahnwurzel präsentiert, kommt für unsere Fragestellung nicht in Betracht.

Waren Adamantinome und Odontome als Ursache für Biß- und Zahnstellungsanomalien nur von geringerer Bedeutung, so verdient das Fibrom schon mehr Beachtung. Dies gilt vor allem für das zentrale Kieferfibrom. Es wächst langsam und treibt allmählich im Unterkiefer den Knochen nach lingual und bukkal auf. In gleicher Weise verändert das zentrale Kieferfibrom den Knochen des Oberkiefers und dringt in das Antrum ein. Es bringt den Knochen nach und nach zum Schwund, wodurch die Zahnstellung einer starken Veränderung unterworfen wird. Teilweise werden die Zähne auch zum Ausfall gebracht.

Die periostalen Fibrome sind wohl für unsere Fragestellung bedeutungslos.

Osteome kommen sowohl im Oberkiefer wie im Unterkiefer vor. Die neugebildete spongiöse Knochensubstanz verdichtet den Knochen. Die Umrisse desselben werden stumpf. Die Ränder verschieben sich. Die Nasenhöhle kann verengt und der Gaumen abgeflacht werden. Die Knochenveränderungen gehen eventuell über ganze Gesichtsabschnitte hinweg, woraus sich mancherlei Störungen entwickeln. Der Biß und die Zahnstellung können starken Veränderungen unterworfen sein. Allerdings ist meines Wissens in der Literatur keine derartige Beobachtung im Hinblick auf die abweichende Zahnstellung beschrieben worden.

Chondrome können ihren Sitz am Zahnfortsatz des Oberkiefers, am Körper des Unterkiefers und an dessen Gelenk- und Kronenfortsatz haben. Sie wachsen langsam und expansiv. Sie spielen keine große Rolle im Zusammenhang mit Biß- und Zahnstellungsanomalien. An dieser Stelle sei eine Arbeit von L o h m a n n (Dissert. Tübingen 1919) angeführt, in welcher eine geschwulstartige Hypertrophie des linken Kieferköpfchens beschrieben ist, wodurch eine starke Verschiebung des Unterkiefers nach rechts eintrat, und die Artikulation aufgehoben war. Die Frage, ob es sich um ein Chondrom handelt, ist von L o h m a n n offen gelassen.

Das Sarkom der Kiefer vermag in weit stärkerem Maße als alle oben angeführten Geschwülste seinen unheilvollen Einfluß auf Biß- und Zahnstellung auszuüben.

Die sog. myelogenen Sarkome, deren teilweise Zugehörigkeit zur Ostitis fibrosa hier nicht näher erörtert werden soll, zerstören die kleinen Knochenbälkchen, treiben die Rindensubstanz vor sich her und durchbrechen sie. Sie können auch zerstörend auf die Weichteile übergreifen. Hierdurch und durch die Zerstörungen und Veränderungen am Alveolarfortsatz kann ein geordneter Biß unmöglich gemacht und die Zahnstellung stark gestört werden.

Die periostalen Sarkome imponieren mit frühzeitiger Auftreibung der Kiefer. Sie sind im allgemeinen derber in ihrem Bau und neigen zu periostaler Ossifikation. In solchen Fällen spricht man auch von Osteosarkomen.

Zunächst resultiert immer eine starke Vorwölbung am Kiefer, der ziemlich schnell ein Durchbruch nach außen folgt mit nachfolgendem geschwürigen Zerfall. (Wird auch meistens der Kieferknochen zerstört, so können aber nach Partsch Sarkome auch einmal mehr expansiv als infiltrierend wachsen.) Je näher nun diese Geschwülste an die Zähne herantreten, desto leichter werden sie verdrängt oder gelockert. Ein Antrumsarkom kann den Oberkiefer auch einmal direkt vor sich hertreiben, wodurch eine Verschiebung der Zahnreihe nach okklusal erfolgt. Dadurch wird auch der Biß stark in Mitleidenschaft gezogen.

Es ist noch nötig, die Geschwülste der dem Kiefer benachbarten Organe zu besprechen.

Die größte Rolle spielen unter diesen für unsere Fragestellung die Sarkome. Sie können von den verschiedensten Weichteilen (Zunge, Kaumuskulatur etc.) oder den benachbarten Knochenpartien ausgehen. Der Einfluß eines solchen Sarkoms auf den Biß und die Zahnstellung ist durch die Verdrängung und Zerstörung der umliegenden Weichteile und des benachbarten Knochengewebes zu erklären. Sekundär kann auch der Kieferknochen ergriffen werden, wodurch dann die Veränderungen am Biß und an der Zahnstellung noch beschleunigt werden.

Zu den Geschwülsten in der Umgebung der Kiefer gehört auch der Parotismischtumor, der sich aus epithelialen und mesodermalen Komponenten zusammensetzt. Er vermag einen starken Einfluß auf Biß und Zahnstellung auszuüben. Die Geschwulst kann den Oberkiefer nicht nur bukkal und palatinal, sondern auch okklusal stark vorwölben, sodaß die Molaren sozusagen auf der Höhe der Geschwulst reiten. Dadurch ist ein geordneter Biß nicht mehr möglich und die normale Zahnstellung gestört. Eine typische Abbildung eines Parotismischtumors mit derartigen Biß- und Zahnstellungsanomalien ist in Port-Eulers Lehrbuch der Zahnheilkunde von Euler zu finden (Ausgabe 1929 Seite 436).

Unter den Geschwülsten der Umgebung der Kiefer ist auch das Karzinom im Mundbereich zu nennen. Die Krebse der Gingiva nehmen oft die Form eines ausgebreiteten Geschwürs an. Der Alveolarfortsatz verdickt sich, die Zähne werden in dem oft schwammigen Gewebe locker, fallen ganz aus oder werden aus ihrer Stellung verdrängt. Das Karzinom kann aber auch in die Tiefe wachsen, wodurch der Kiefer sehr bald aufgetrieben wird, woraus sich alle üblen Folgeerscheinungen für Biß- und Zahnstellung ergeben, ähnlich wie sie bei den Sarkomen beschrieben wurden. Auch ein Lippenkarzinom kann den Kieferknochen in Mitleidenschaft ziehen. In gleicher Weise vermögen karzinomatös entartete Lymphknoten gelegentlich auf den Kiefer überzugreifen.

War bis jetzt von echten Blastomen die Rede, so ist es noch nötig, auf die Zysten und andere „Tumoren" im Mundbereich hinzuweisen (Epulis und Elephantiasis Gingivae).

Sowohl radikuläre wie follikuläre Zysten können auf die Zahnstellung von erheblichem Einfluß sein. Dies gilt besonders für die radikulären Zysten im Bereiche der Frontzähne. Sie vermögen durch ihr Wachstum die benachbarten Zähne von ihrem Platze zu verdrängen, sodaß eine Kippung oder Drehung derselben eintreten kann. Gelegentlich kann

man bei der Inspektion der Mundhöhle durch derartige Abweichungen von der normalen Zahnstellung auf den Verdacht einer Zyste kommen. Derartige Fälle bekommt man in der Praxis relativ häufig zu Gesicht.

Die sehr seltene follikuläre Zyste kann die gleichen Erscheinungen hervorrufen.

Die Epulis, die einen produktiv entzündlichen Vorgang darstellt und zu den Granulomen zu rechnen ist, vermag einen oder mehrere Zähne aus der normalen Stellung im Kiefer zu verdrängen. Ein Fall aus der Göttinger Zahnklinik sei hier angeführt. Es handelt sich um eine Epulis fibromatosa über dem ersten oberen rechten Inzisivus, durch die der Zahn etwas nach außen und mesial gekippt war.

Als letzte geschwulstähnliche Erscheinung wäre die Elephantiasis Gingivae zu nennen. Sie ist nach Misch eine diffuse Zahnfleischfibromatose, evtl. mit Beteiligung des Kieferknochens. Es handelt sich um eine sehr seltene, in ihrem Wesen nicht völlig geklärte Erkrankung. Durch die Elephantiasis Gingivae entsteht ein Schiefstand der Zähne. Evtl. tritt auch Lockerung ein.

In der Folge soll an einigen Präparaten von Blastomen des Kieferbereichs genau den Veränderungen des Bisses und der Zahnstellung nachgegangen werden. Es handelt sich um drei Sarkome und um ein hartes Fibrom. Sämtliche Präparate befinden sich in der Sammlung des Göttinger pathologischen Institutes. Klinische Angaben, sowie Alter und Geschlecht der Geschwulstträger sind unbekannt, da es sich um sehr alte Präparate aus der „Braunschweiger Sammlung" handelt.

### Fall I.

Zuerst sei die Wachsnachbildung eines Kopfes mit einem Osteosarkom an der rechten Seite des Unterkiefers beschrieben. Eine Geschwulst von etwa doppelter Faustgröße entstellt die rechte Gesichtshälfte. Der Unterkiefer erscheint sowohl in der Horizontalen als auch in der Vertikalen verlängert. Die hintere Begrenzung des Blastoms fällt etwa mit einer Geraden vom rechten lateralen Augenwinkel zum äußeren Kieferwinkel zusammen. Nach oben liegt die Grenze auf einer Linie vom rechten lateralen Augenwinkel bis zum Nasenseptum. Vorn greift die Geschwulst weit über die Medianlinie hinaus, etwa bis zu den linken Molaren der Mandibula. Nach unten ist die gesamte Regio submandibularis einbezogen. Der Mundspalt stellt eine große ovale Oeffnung dar. Der Unterkiefer ragt so enorm hervor, daß zwischen seinen vorderen Partien und der Front des Oberkiefers ein etwa drei Finger breiter Zwischenraum liegt. In der Mundhöhle erblickt man gelbliche, mit Blutungen durchsetzte, höckerige Massen. Sie erfüllen die gesamte untere Mundhöhle, sodaß von der Zunge nichts mehr zu sehen ist. Im Unterkiefer links sieht man noch einige wenige Frontzähne, die wegen der bedeckenden „Weichteile" nicht bestimmbar sind. Sie sind stark nach labial gekippt. Ferner sind links noch ein Prämolar und zwei Molaren zu erblicken. Rechts ist kein Zahn mehr vorhanden. Im Oberkiefer ist der rechte Alveolarfortsatz mitsamt dem Eckzahn, den Prämolaren und Molaren stark nach palatinal gekippt, sodaß die Entfernung vom palatinalen Alveolenrande des ersten Molaren bis zur Mittellinie nur 21 mm

beträgt, während dieser Abstand auf der linken Seite 23 mm mißt. Mit Ausnahme der noch nicht durchgebrochenen Weisheitszähne sind im Oberkiefer alle übrigen Zähne vorhanden. Sie zeigen keine abnorme Stellung.

Es soll nun auf den mazerierten Schädel des eben beschriebenen Falles näher eingegangen werden. Zunächst sei auf die Veränderungen am Schädelskelett hingewiesen. Im rechten seitlichen Oberkiefergebiet fällt eine starke poröse Knochenauflagerung auf, die am Alveolarfortsatz am ausgeprägtesten ist und in geringerer Ausbildung bis zum Foramen infraorbitale reicht. Vorn reicht sie etwa bis zur Spina nasalis anterior. Das Os zygomaticum zeigt im Bereich des Masseteransatzes feine bimssteinartige Auflagerungen. Das gleiche sieht man beiderseitig in der Fossa mandibularis und auf dem Tuberculum articulare.

Das Antrum ist über dem ersten und zweiten Molaren, möglicherweise artifiziell, breit eröffnet. Im Bereich des inneren Alveolarfortsatzes rechts bis zur Medianlinie sieht man noch knöcherne Rauhigkeiten und Vorsprünge. An Zähnen sind im Oberkiefer rechts der zweite Schneidezahn und der erste Molar verloren gegangen; links fehlen der zweite Prämolar sowie der zweite Molar. Sie sind alle erst nach der Mazerierung in Verlust geraten.

Der obere rechte zweite Molar ist etwas nach mesial und palatinal gekippt. Alle drei Wurzeln sind zum Teil durch den Abbau des Alveolarfortsatzes freigelegt. Der erste Molar fehlt. Der zweite Prämolar ist nach mesial und palatinal gekippt. Außerdem ist er noch etwa um 30° gedreht, sodaß die distale Bukkalfläche der Krone nach außen gedrängt erscheint. Der 1. Prämolar weist eine Kippung und Verdrängung nach mesial und palatinal auf. In gleicher Weise ist der Eckzahn verändert. Der 2. Inzisivus rechts ist in Verlust geraten. Der 1. rechte Schneidezahn ist etwas nach mesial gekippt. Außerdem zeigt er noch eine ganz geringe Drehung, sodaß die mesiale Ecke der Schneide etwas nach innen weist. In gleicher Weise ist der 1. Schneidezahn links etwas gedreht. Der 2. Inzisivus links ist etwas nach außen gekippt und hat eine Drehung um etwa 45° erfahren, sodaß seine Schneidekante genau senkrecht zur Medianlinie verläuft. Der Eckzahn steht normal. Der 1. Prämolar weist eine leichte Drehung auf, wodurch der palatinale Kronenhöcker näher am Eckzahn liegt als sein bukkaler. Der 2. Prämolar fehlt. Der 1. Molar steht normal; der zweite Molar fehlt.

Am Unterkiefer sieht man das knöcherne Skelett einer großen periostalen Geschwulst von feinstrahligem radiären Bau. Die Veränderungen erstrecken sich vom rechten aufsteigenden Kieferast bis zum Prämolarenbereich der linken Seite (Abb. 1).

Die einzelnen knöchernen Strahlen des Blastoms haben teilweise eine Länge bis zu 3 Zentimetern. Auf der Außenseite des Unterkiefers ist die Hauptmasse dieser strahlenartigen parallelen Nadeln. In der Richtung nach okklusal sieht man eine Verfilzung der Nadeln, während sie auf der Innenseite der Mandibula wirbelförmig angeordnet sind. Die Konturen des Unterkiefers sind rechts und in der Mitte mit Ausnahme des aufsteigenden Astes nicht mehr zu erkennen. An den Prozessus condyloid. und coronoid. sieht man wieder die oben beschriebenen feinen Auflagerungen. Der linke

Digitized by the Internet Archive
in 2026

https://archive.org/details/IA40153309_0268

Abb. 1. Strahliges Osteosarkom der rechten Unterkieferhälfte senkrecht von oben gesehen (Fall I).

Der rechte Gelenkfortsatz plump, mit feinen osteophytären Auflagerungen. Der linguale Teil des Alveolarfortsatzes links grobporös, stark abgebaut. Bei A Raum für einen Prämolaren ohne erkennbares Zahnfach. P. M. = einziger vorhandener Prämolar.

Teil der Mandibula zeigt schon bis in die Gegend des Trigonum retromolare sekundäre Spuren des Sarkoms. Teilweise ist der Alveolarfortsatz links lingual im Bereich der Molaren stark abgebaut und von grobporöser Beschaffenheit.

Die Zähne im Unterkiefer rechts sind alle bis auf den mittleren Schneidezahn durch die Geschwulst verloren gegangen. Dieser Schneidezahn ist durch das Sarkom über die Mittellinie hinaus nach links verdrängt und horizontal nach links schräg-außen gekippt. Der 1. Inzisivus links zeigt eine noch stärkere Kippung. Seine Krone zeigt labial nach links-schräg-unten. Außerdem ist er noch um etwa 30° gedreht, sodaß die mesiale Ecke der Schneidekante etwa 2 mm höher liegt als die distale. Der zweite Inzisivus links ist wie der 1. rechte Schneidezahn gekippt. Außerdem ist er etwas gedreht, sodaß die distale Ecke der Schneidekante etwas nach außen steht. Der Eckzahn ist nicht ganz so stark horizontal nach außen gekippt.

Man kann diese Zähne zu einer Gruppe zusammenfassen (Abb. 1), denn ihre Stellungsänderungen sind direkt durch das Sarkom hervorgerufen. Die übrigen Zähne des linken Unterkiefers mit Ausnahme des 2. Molaren bilden insofern eine besondere Gruppe, als ihre Stellungsveränderungen erst sekundär durch das Sarkom erfolgt sind (Funktionsanpassung). Zu dieser Gruppe rechnet ein Prämolar und der 1. Molar (Abb. 1). (Ein Prämolar ist, wahrscheinlich infolge frühzeitiger Extraktion, nicht mehr vorhanden. Aus dem anatomischen Befund läßt sich nicht genau ersehen, welcher Prämolar in Verlust geraten ist.) Der Prämolar ist um 45° gedreht, von seinem Platz etwas schräg nach außen-hinten verdrängt und etwas gekippt, sodaß die Bukkalfläche der Krone am mesialen Kronenteile des 1. Molaren ruht, der in gleicher Weise wie der Prämolar verdrängt und gekippt ist. Jedoch ist bei ihm keine Drehung festzustellen. Der 2. Molar steht anscheinend normal.

Zusammenfassend läßt sich sagen, daß das Osteosarkom den Unterkiefer stark verunstaltet hat. Die Zähne desselben sind auf verschiedene Art betroffen, teils sind sie durch das Sarkom verloren gegangen, teils haben sie ihre Stellung infolge der direkten sarkomatösen Einwirkung stark verändert, teils sind bei ihnen sekundäre Stellungsanomalien festzustellen. Der Oberkiefer zeigt sekundäre Erscheinungen. Es handelt sich um osteophytäre Auflagerungen. Sie sind als periostale Reizerscheinungen, wahrscheinlich infolge des Sarkoms, aufzufassen. Die Zahnstellung im Oberkiefer ist rechts stark verändert. Ein geordneter Biß ist wegen des gewaltigen Umfangs des Blastoms nicht mehr möglich. An den Zähnen ist ersichtlich, daß der Geschwulstträger mindestens ein Alter von 18 Jahren erreicht hat.

## Fall II.

Bei Fall II handelt es sich um ein großes Schalensarkom des rechtsseitigen Unterkiefers (Abb. II). Es ist ein feuchtes Präparat. Die Weichteile des Schädels sind bis auf die rechte Ohrmuschel, die Schleimhaut der Mundhöhle sowie einige Muskeln (M. temporalis, Zungen- und Halsmuskeln) entfernt. Die Geschwulst besteht aus derben Massen von teils

grauem, teils rostfarbenem Aussehen. Der kleinere vordere Teil ist von einer knöchernen Schale eingehüllt, aus der sich die größere, hintere Partie herausdrängt. Das gesamte Blastom findet gerade noch in einer gewölbten Männerhand Platz. Es hat länglich-ovale Form. Nach hinten reicht es über den Meatus acusticus externus hinaus, sodaß die rechte Ohrmuschel komprimiert und nach hinten oben verdrängt erscheint. Der ganze rechte Teil der Mandibula ist bis zum rechten Tuberculum mentale gleich stark vom Sarkom befallen. Die Regio submandibularis ist fast bis zur Medianlinie mit einbezogen. Der Unterkiefer in seiner Gesamtheit ist noch insofern betroffen, daß der noch erhaltene Teil etwa 1 cm nach links verdrängt ist. Der Prozessus zygomaticus des Os temporale ist verdünnt. Das Os zygomaticum ist stark abgeflacht und nach außen verlängert. Der freie Rand erscheint sehr verdünnt und ist durch die Geschwulst etwas aufgerollt. Die Maxilla rechts ist insgesamt sehr stark komprimiert und einschließlich des Alveolarfortsatzes mächtig zur Medianlinie verdrängt. Das Frontgebiet erscheint etwas protrudiert. Das Nasenseptum ist nach links verschoben, wodurch auch die Apertura piriformis unregelmäßig erscheint.

Die Zähne sind in starkem Maße durch das Sarkom beeinflußt. Sie sind bis auf den 2. Molaren rechts im Unterkiefer noch alle vorhanden. Im Unterkiefer stehen noch anstelle der zweiten Prämolaren die zweiten Milchmolaren. Wenn man die einzelnen Zähne betrachtet, fällt zunächst auf, daß trotz der Jugend des Individuums die Kronenfläche des rechten oberen Weisheitszahnes sichtbar ist. Das ist durch die Kompression und Verdrängung des Oberkiefers zu erklären. Aber der horizontale Durchbruch des Zahnes ist so hoch oben erfolgt, daß er nicht sichtbar wäre, wenn die bedeckenden Weichteile noch vorhanden wären. Der 2. Molar rechts oben ist nach mesial und stark nach palatinal gekippt. Nur der bukkale Kronenteil ist sichtbar. Seine disto-bukkale Wurzel liegt frei. Das Gleiche ist von der entsprechenden Wurzel des 1. Molaren zu sagen. Der Zahn selbst ist sehr stark nach palatinal und mesial gekippt, weniger stark der 2. Prämolar. Der 1. Prämolar ist mehr nach mesial gekippt. Der Eckzahn, der sich im Durchbruch befindet, steht etwas paraxial außen und oben und ist stark nach mesial gekippt. Der sehr lockere Milcheckzahn ist noch vorhanden. Der 2. Schneidezahn rechts ist etwas nach außen gekippt und etwas gedreht, sodaß die mesiale Ecke der Schneidekante nach außen weist. Der 1. Schneidezahn rechts ist in gleicher Weise, wenn auch nicht so stark, gedreht und ein wenig nach mesial und außen gekippt. Die Zähne des linken Oberkiefers zeigen keine stärkeren Stellungsanomalien mit Ausnahme des Eckzahnes, der sich ebenfalls erst im Durchbruch befindet, wodurch der 2. Schneidezahn etwas nach innen gekippt erscheint.

Beachtet man dieselbe Reihenfolge im Unterkiefer, so sieht man, wie schon erwähnt ist, daß der 2. Molar rechts nicht mehr vorhanden ist. Der 1. Molar ist stark nach median und mesial verdrängt und stark nach lingual gekippt. Vom 2. Milchmolaren, der noch anstelle des 2. Prämolaren steht, gilt daselbe wie vom 1. Molaren. Der 1. Prämolar ist soweit nach mesial und außen verdrängt, daß er mit den Frontzähnen fast in einer Reihe steht. Der Eckzahn ist etwas nach außen verdrängt und hat eine Vierteldrehung erfahren, so daß sein mesialer Kronenteil nach außen weist. Der zweite

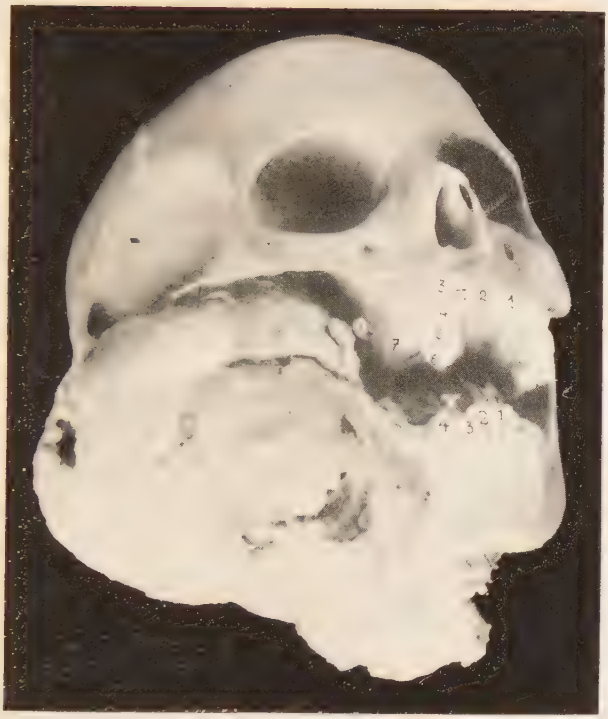

Abb. 2. Großes Schalensarkom der rechten Unterkieferhälfte (Fall II).

Die vordere Hälfte der Geschwulst von dünner Knochenschale bedeckt, der hintere Abschnitt der Geschwulst drängt sich aus der Schale hervor. Starke Abflachung und Zuschärfung des Jochbeins und seiner Fortsätze. Enorme palatinale Verdrängung und Kippung des rechten Oberkiefers. Rechter Oberkiefer: I 8 sämtliche Zähne des bleibenden Gebisses, III = der in Ausstoßung begriffene Milcheckzahn. Rechte Unterkieferhälfte: 1 2 = bleibende Schneidezähne, 3 = bleibender Eckzahn, 4 = erster Prämolar, V zweiter Milchmolar.

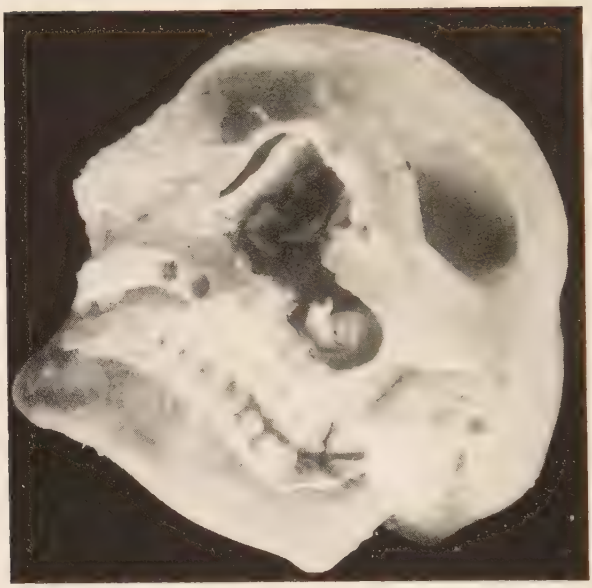

Abb. 3. Großes hartes Fibrom von der linken Kieferhöhle ausgehend und mehrfach in die Umgebung durchgebrochen (Fall III).

Mesialverschiebung des ganzen Oberkiefers um halbe Zahnesbreite. Bukkaler Ueberbiß der Zähne des linken Oberkiefers.

Schneidezahn ist etwas nach distal gekippt. Der 1. Schneidezahn rechts weist eine Drehung auf, ähnlich wie sie beim Eckzahn beschrieben ist. Der 1. Schneidezahn links erscheint normal. Der 2. Inzisivus links ist durch den Eckzahn, dem für seinen Durchbruch nicht genügend Raum zur Verfügung steht, etwas nach lingual verdrängt. Die übrigen Zähne links stehen nicht abnorm.

Wenn man zusammenfaßt, ergibt sich eine gewaltige Störung der normalen Zahnstellung im Bereich des Ober- und Unterkiefers rechts. Auch der Alveolarfortsatz ist stets mit betroffen. Hierdurch und durch die Größe der Geschwulst sowie durch die Linksverschiebung des Unterkiefers ist ein geordneter Biß nicht mehr möglich. Das Alter des Individuums ist auf 12—13 Jahre zu schätzen, da die beiden unteren zweiten Milchmolaren noch vorhanden sind, und der obere rechte Milcheckzahn im Begriff steht, auszufallen, während der bleibende Eckzahn schon durchgebrochen ist.

## Fall III.

Es handelt sich um ein feuchtes Präparat eines Schädels ohne Schädeldach und Occiput, dessen Weichteile mit Ausnahme der Mundschleimhaut sowie einiger Muskelreste an der Schädelbasis entfernt sind. Ein mächtiges hartes Fibrom, wahrscheinlich von der linken Oberkieferhöhle ausgehend, hat starke Veränderungen am Gesichtsskelett hervorgerufen (Abb. III). Bei der Betrachtung von vorn fällt zunächst eine starke Asymmetrie der Gesichtspartien auf. Die linke Seite ist sehr viel voluminöser als die rechte. Auffallend ist die Apertura piriformis verändert. Das Nasenseptum ist durch die Geschwulst sehr stark nach rechts verdrängt, sodaß die rechte Oeffnung nur noch aus einem schmalen Spalt besteht, während die linke weit klafft.

Die Facies orbitalis der Maxillen ist beiderseits vorgewölbt, links stärker als rechts. Das Blastom hat den Prozessus frontalis der linken Maxilla sehr verdünnt und nach außen stark vorgewölbt. Dasselbe ist vom Prozessus zygomaticus der linken Maxilla zu sagen. Das Os zygomaticum links erscheint in der Vertikalen verbreitert und nach außen ausgebuchtet. Sein unterer Rand ist durch Knochenschwund zugeschärft. Die Verbindung des Os zygomaticum zum Schläfenbein ist ebenfalls verdünnt. Der Alveolarfortsatz links drängt sich nach außen vor. Das Corpus maxillae links ist bis auf den Bereich des letzten Molaren breit eröffnet. Das Antrum ist vom Nasenraum nicht mehr zu trennen. Das Keilbein ist ebenfalls in Mitleidenschaft gezogen und teilweise zum Schädelinneren durchbrochen. Hier hat sich das Fibrom schon stark knollig ausgebreitet. Der linke aufsteigende Kieferast ist in seinen oberen Teilen durch die Geschwulst verdünnt, die hier zwischen dem Os zygomaticum und übrigem Gesichtsskelett als taubeneigroßes, knolliges Gebilde verläuft und den aufsteigenden Kieferast umgibt.

Die Zähne im linken Oberkiefer sind stark beeinflußt. Sie erscheinen um halbe Zahnesbreite nach mesial verschoben. Außerdem greifen sie lateral mit Ausnahme des 2. Molaren vollständig über die Zähne des Unterkiefers hinaus. Rechts ist nur eine geringe Mesialverschiebung festzustellen. Die Wurzeln des Eckzahnes und des 2. Prämolaren links ragen frei

in den durch das Fibrom geschaffenen Raum. Die Wurzelspitzen sind bei ihnen stark abgebaut. Die beiden mittleren Schneidezähne oben sind in Verlust geraten. Der 1. Molar rechts fehlt. Alle übrigen Zähne des Oberkiefers zeigen abgesehen von der schon erwähnten Mesialverschiebung nur ganz geringe Stellungsveränderungen.

Die untere Zahnreihe erscheint bis auf den 2. Prämolaren und 1. Molaren links normal. Diese beiden Zähne sind infolge von Funktionsanpassung etwas nach außen gekippt. Weisheitszähne sind noch nicht vorhanden. Bemerkenswert ist noch der linksseitige starke Zahnsteinansatz, der durch den erschwerten Speichelabfluß infolge der durch die Geschwulst geschaffenen Veränderungen zu erklären ist.

Zusammenfassend kann man sagen, daß eigentliche Zahnstellungsanomalien, abgesehen vom 2. Prämolaren und 1. Molaren links im Unterkiefer, nur wenig ausgeprägt sind. Dagegen ist der Biß durch die Verdrängungserscheinungen im linken Oberkiefer stark gestört. Der Geschwulstträger wird kaum das 20. Jahr überschritten haben.

## Fall IV.

Fall IV ist in seinen Auswirkungen ähnlich wie der von Lohmann beschriebene Fall gelagert. Es handelt sich hier um ein Schalensarkom eines mazerierten Schädels. Betrachtet man das Präparat von vorne, so fällt eine starke Asymmetrie des Gesichtsskelettes auf, die nicht nur auf dem riesigen Schalensarkom der linken Seite beruht, sondern man hat auch den Eindruck, als ob die linke Gesichtspartie nach oben und unten auseinander gedrängt sei, sodaß zwei Geraden, durch den oberen und unteren Orbitalrand gelegt, nicht parallel verlaufen, sondern sich gleich außerhalb der rechten Schädelseite schneiden (Abb. IV). Das Sarkom nahm seinen Ausgang vom Schläfenbein. Sein schaliges Knochengerüst ist stark porös und mit großen Lücken durchsetzt. Es schließt etwa einen Raum von gut Faustgröße ein. Die Grenze nach oben liegt auf einer transversalen Ebene, die man durch den oberen Orbitalrand legen kann; nach hinten fällt sie etwa mit der Grenze der Pars mastoidea des Schläfenbeins zusammen. Nach unten reicht die Geschwulst etwa bis zum Kieferwinkel. Vorn liegt die Begrenzung in einer Vertikalen, die vom Prozessus zygomaticus des Stirnbeins durch den Unterkieferwinkel gelegt wird. Sämtliche äußeren Knochenteile im Bereiche des Sarkoms sind entweder zerstört (Schläfenbein) oder verdrängt. Die laterale Wand der linken Orbita ist weitgehend vernichtet. Das linke Jochbein ist dem Sarkom total zum Opfer gefallen. Auch die inneren Schädelpartien sind weitgehend zerstört. Von der Pyramide ist links nur noch ein kleiner Teil erhalten. Das Keilbein ist links bis auf die Facies orbitalis, die eine starke Vorwölbung in die Augenhöhle aufweist, zerstört. Der Prozessus pterygoideus links ist nur noch in Form einer aufgetriebenen Schale vorhanden, wodurch das linke Gaumenbein und die linke Maxilla etwas nach vorn und zur Medianlinie verschoben erscheinen. Der Abstand des palatinalen Alveolenrandes des Weisheitszahnes links von der Medianlinie beträgt 20 mm. Die entsprechende Entfernung auf der rechten Seite beträgt nur 17½ mm.

Abb. 4. Großes Schalensarkom des linken Schläfenbeins mit teilweiser Zerstörung der lateralen Orbitalwand und der linken Unterkieferfortsätze (Fall IV)

Offener Biß durch Rechtsverschiebung und Vorwärtsstauchung des Unterkiefers. Starke Protrusion der Zähne und des Alveolarfortsatzes im Frontgebiet des Oberkiefers.

Der aufsteigende Ast des linken Unterkiefers ist in auffallender Weise verändert. Er ist sehr stark verdickt. Der Angulus ist zu einer Spitze verlängert. Der Prozessus condyloideus besteht nur noch aus einem breiten, stumpfen Vorsprung ohne eigentliche Gelenkfläche. Dagegen erscheint der Prozessus coronoideus von erstaunlicher Länge. Er ist stark abgeflacht und übertrifft den normal gebildeten Prozessus coronoideus der rechten Seite an Länge etwa um das dreifache.

Durch die Zerstörung des linken Schläfenbeins ist auch die gelenkige Verbindung zwischen ihm und dem Unterkiefer links aufgehoben. Durch den gewaltigen Umfang der Geschwulst ist der Unterkiefer nach rechts verschoben, sodaß von einer eigentlichen Artikulation der Zähne nicht mehr gesprochen werden kann. Die Zähne des Unterkiefers überragen die des Oberkiefers so, daß die rechten oberen teilweise bis zu einem Zentimeter hinter den Zähnen des Unterkiefers liegen. Auf der linken Seite sieht man einen totalen Ueberbiß der oberen Zähne über die unteren. Im Oberkiefer sind noch folgende Zähne erhalten: 8, 7, 4, 3, 2, 1 / 4, 7.

Im Unterkiefer stehen noch sämtliche Zähne mit Ausnahme der beiden Weisheitszähne.

Die vorderen Zähne des Oberkiefers haben sich zu Beginn des Geschwulstwachstums den neuen Bißverhältnissen angepaßt, woraus ihre Protrusionsstellung zu erklären ist. Hieran beteiligt sind der 1. Prälomar rechts, der Eckzahn und die beiden rechten Schneidezähne. Trotzdem die entsprechenden Zähne der linken Seite mit Ausnahme des 1. Prämolaren später verlorengegangen sind, läßt sich aus den Alveolen erkennen, daß sie in gleichem Maße nach außen gekippt waren. Bei dem weiteren enormen Wachstum der Geschwulst war eine weitere Anpassung nicht mehr möglich.

Die Zahnstellung im Unterkiefer weist keine sonderlichen Anomalien auf.

Es läßt sich also sagen, daß die vorderen Zähne des Oberkiefers infolge von Funktionsanpassung stark protrudiert erscheinen. Hauptsächlich sind aber die Bißverhältnisse durch das Blastom in stärkstem Maße beeinträchtigt. Bei diesem Geschwulstträger kann man ein Alter von mindestens 25 Jahren annehmen (die Weisheitszähne sind schon durchgebrochen. Geringe Abnutzung der Zähne).

## Besprechung der Befunde.

Zusammenfassend läßt sich sagen, daß durch die verschiedensten Geschwülste Biß- und Zahnstellungen, eventuell mit Beteiligung des Alveolarfortsatzes und des Gaumens, mehr oder weniger großen Veränderungen unterworfen sein können.

Betrachtet man zunächst die durch eine Geschwulst bedingten Veränderungen am Alveolarfortsatz, so besteht die Möglichkeit, daß er primär, in dem von der Geschwulst befallenen Kiefer, nach palatinal (lingual), bukkal (labial) oder okklusal verdrängt werden kann. Bezeichnend hierfür ist Fall III. Der linke obere Alveolarfortsatz ist dort durch das Fibrom stark nach bukkal verdrängt. Auch der oben erwähnte Parotismischtumor ist typisch, da durch ihn der Alveolarfortsatz rechts oben aufgetrieben und nach okklusal vorgebuchtet erscheint.

Sekundäre Stellungsveränderungen des Alveolarfortsatzes infolge Wachstumsdruckes einer Geschwulst können in dem nicht von dem Blastom befallenen Kiefer auftreten. Fall I und II gehören hierher. Bei Fall I ist der gesamte obere rechte Alveolarfortsatz nach palatinal gekippt und verdrängt. Das Gleiche sieht man rechtsseitig im Ober- und Unterkiefer bei Fall II. Zu diesen sekundären Stellungsveränderungen kann man auch die durch die Geschwulst bedingte Funktionsanpassung des Alveolarfortsatzes rechnen. Fall II und IV sind dafür bezeichnend. In beiden Fällen hat sich dadurch eine Protrusion des Alveolarfortsatzes im Frontzahngebiet des Oberkiefers herausgebildet.

Eine Veränderung des Gaumendaches wird wohl meist nur durch den Wachstumsdruck einer Geschwulst entstehen. (Ein Osteom allerdings kann auch direkt eine Abflachung des Gaumens herbeiführen, wie das oben schon gesagt ist). Hier wären Fall I und IV anzuführen. Bei Fall I erscheint das rechte Gaumenbein und die rechte Maxilla etwas komprimiert. Bei Fall IV ist das linke Gaumenbein und die linke Maxilla etwas nach vorn und zur Medianlinie verdrängt.

Betrachtet man nun den Biß, so sind für seine Veränderungen verschiedene Ursachen gegeben.

Als erste wäre eine Störung der Kiefer zu einander zu beachten. Sie kann eintreten, wenn eine Geschwulst am Ober- oder Unterkiefer angreift und gleichsam eine Zahnreihe vor sich herschiebt, oder auch der gesamte Unterkiefer durch das Blastom aus seiner natürlichen Stellung verdrängt wird. In solchen Fällen wird daraus eine Mesial- bezw. Distalverschiebung der Kiefer resultieren. Hier wird man meistens auch nicht mehr von einem geschlossenen Biß reden können. Eine Mesialverschiebung im Oberkiefer durch eine Geschwulst bewirkt, daß die Frontzähne die des Unterkiefers überragen müssen. Greift das Blastom am Unterkiefer an, so treten ähnliche Erscheinungen auf, nur daß in solchen Fällen die unteren Frontzähne die oberen übergreifen, sodaß das Bild einer falschen Progenie entsteht. Bei einer einseitigen Mesialverschiebung durch eine Geschwulst resultiert eventuell daraus auch eine Verschiebung der Gegenseite in der Art, daß diese Zahnreihe die der Antagonisten von innen nach außen schneidet. In solchem Falle wird stets ein offener Biß die Folge sein. Ein sehr bezeichnendes Beispiel für diese Störung ist Fall IV. Auch der oben erwähnte von Lohmann beobachtete Fall gehört in diese Gruppe. Hier läßt sich ebenfalls der Fall III anführen, wenn auch die Verhältnisse nicht ganz den eben dargestellten entsprechen. Bei ihm handelt es sich zwar um eine beiderseitige Mesialverschiebung des Oberkiefers, aber nur um ein einseitiges weites Ueberragen der Frontzähne des linken Oberkiefers über die des Unterkiefers.

Sieht man von einer Bißstörung durch Verschiebung der Kiefer gegen einander ab, so bleibt noch eine Störung des Bisses durch Zahnstellungsanomalien infolge einer Geschwulst. Wird ein Zahn oder eine Zahngruppe gezwungen, die normale Stellung aufzugeben, so ist die Frage, wie das Blastom wirkt. Wächst die Geschwulst langsam, so haben die Antagonisten der von ihrem Platz verdrängten Zähne die Möglichkeit, infolge der Kaufunktion eine entsprechende Stellung einzunehmen. Durch eine solche

Kompensation kommt es nicht zu einem offenen Biß. Es entsteht ein sog. gesicherter Biß. Bei raschem Wachstum der Geschwulst gibt es für die Gegenzähne keine Anpassungsmöglichkeit. Daher ist es von Wichtigkeit, wohin die Zähne verdrängt werden. Tritt nur eine Verdrängung oder Kippung nach bukkal oder palatinal bezw. lingual ein, so wird wohl immer noch ein gesicherter Biß möglich sein. Anders liegen die Dinge aber bei Verdrängungserscheinungen nach mesial, distal oder gar okklusal. Eine Mesial- oder Distalverschiebung der Zähne wird wohl immer zu einer Bißsperrung führen, da die Artikulation gestört wird. Besonders auffallend wird die Bißstörung, wenn ein Zahn oder eine Zahngruppe nach okklusal verdrängt wird. Es resultiert dann ein totaler offener Biß. Voraussetzung ist immer, daß die Verdrängung so rasch erfolgt, daß keine Funktionsanpassung stattfinden kann. Der oben angeführte Parotismischtumor ist hierfür ein typisches Beispiel.

Endlich besteht noch die Möglichkeit, daß ein Biß überhaupt nicht mehr möglich ist. Das kann eintreten, wenn die Kiefer wegen der Größe des Blastoms nicht mehr geschlossen werden können, oder wenn der Unterkiefer durch die Geschwulst soweit verdrängt oder verlagert ist, daß die gelenkige Verbindung zum Schädel aufgehoben ist. Hierfür ist der Fall II sehr bezeichnend. Durch das Sarkom ist die gelenkige Verbindung auf der rechten Seite aufgehoben; außerdem kommt bei ihm noch die Linksverschiebung des Unterkiefers in Betracht. Hinzu kommt noch die Bißstörung infolge der Größe der Geschwulst. Auch Fall I ist hier zu nennen, doch ist die Bißstörung nur durch den großen Umfang des Sarkoms bedingt.

Was nun die Zahnstellungsanomalien anbelangt, die durch Geschwülste hervorgerufen werden, so muß man zunächst unterscheiden zwischen Anomalien, die durch die Geschwulst selbst und denen, die durch die Funktionsänderung infolge eines Blastoms bedingt sind. Dabei ist noch zu unterscheiden zwischen Anomalien eines Zahnes und Anomalien einer Zahngruppe.

Die Stellungsanomalie eines Zahnes infolge direkter Einwirkung einer Geschwulst ist nur bei kleineren, gutartigen Blastomen relativ häufig. Als Beispiel wäre das von Perthes beschriebene Adamantinom anzuführen, wodurch ein unterer Weisheitszahn bis an den Gelenkfortsatz des Unterkiefers verdrängt wurde. Ebenfalls gehört hierher das von A. T. Pitts beschriebene harte Odontom, durch das der 1. Prämolar rechts oben gedreht und nach palatinal gekippt wurde.

Eine Stellungsanomalie einer oder mehrerer Zahngruppen ist bei einem umfangreicheren Blastom möglich. Ein Beispiel dafür sehen wir im oben angeführten Parotismischtumor, durch den der 2. Prämolar und die Molaren der rechten Oberkieferseite aus ihrer Stellung nach okklusal verdrängt wurden. Sehr ausgeprägte Stellungsanomalien von Zahngruppen finden wir auch bei Fall I und II. Der erste Fall zeigt im ganzen Bereich des rechten Oberkiefers eine starke Verdrängung und Kippung sämtlicher Seitenzähne nach palatinal. Im Unterkiefer sind die Erscheinungen noch stärker. Der rechte 1. Inzisivus und alle übrigen Zähne des linken Unterkiefers bis zum Eckzahn weisen eine starke Stellungsveränderung bezw.

Kippung auf, wie das im einzelnen oben beschrieben ist. Aehnlich liegen die Verhältnisse bei Fall II. Auch hier ist die rechte Seite stark betroffen. Sämtliche oberen Seitenzähne sind sehr stark nach palatinal, teilweise auch nach mesial verdrängt und gekippt. Die entsprechenden Zähne des Unterkiefers sind in ganz ähnlicher Weise betroffen.

Betrachtet man die Stellungsanomalien einzelner Zähne, die durch die veränderten Verhältnisse bei der Kaufunktion infolge eines Blastoms bedingt sind, so muß man bedenken, daß schon immer Veränderungen der Zahnstellung im Gegenkiefer oder Störungen des Bisses vorhanden sein müssen, da derartige Anomalien sonst garnicht auftreten können.

Diese Anomalien sind meistens nur bei langsam wachsenden Geschwülsten möglich, da ein schnelles Wachstum eines Blastomes eine Anpassung des Gegenzahnes an die neu entstandenen Bißverhältnisse nicht immer zuläßt. Als Beispiel sei Fall III angeführt. Der 2. Prämolar und 1. Molar im Unterkiefer links sind infolge der Bißveränderung im Oberkiefer nach außen gekippt. Auch Fall I kann hier wieder angeführt werden. Im Unterkiefer links sind ein Prämolar und der 1. Molar durch sekundäre Funktionseinwirkungen infolge des Sarkoms nach disto-bukkal gekippt.

Eine Stellungsanomalie einer oder mehrerer Zahngruppen im obigen Sinne wird bei genügend langem Fortbestand einer größeren Geschwulst durch Anpassung eintreten.

Nach dem Dargelegten läßt sich zum Schluß zusammenfassend sagen, daß Geschwülste auf den Biß und die Zahnstellung von starkem Einfluß sein können. Die schnell wachsenden Blastome verursachen die stärksten direkten Veränderungen, während die langsam wachsenden Geschwülste dem Zahnsystem die Möglichkeit geben, sich den neuen Verhältnissen und der geänderten Funktion anzupassen, wodurch keine stärkere Störung in der Funktion des Gebisses eintritt. Die Störungen der Zahnstellung können sowohl durch direkte Geschwulsteinwirkung als auch durch funktionelle Anpassung an die pathologische Belastungsrichtung beim Kauen bedingt sein.

# Literaturverzeichnis.


Partsch: Handbuch der Zahnheilkunde I. Bd. Verlag Bergmann, München 1927.

Port Euler: Lehrbuch der Zahnheilkunde. Verlag Bergmann, München 1929. Seite 436, 657 ff.

Misch: Fortschritte der Zahnheilkunde Bd. 6, 2. Verlag Georg Thieme, Leipzig 1930. SS. 241, 703, 799.

Zweifel und Peyr: Klinik der bösartigen Geschwülste, I. Bd. Verlag S. Hirzel, Leipzig 1924.

Lohmann: Ueber geschwulstartige Hypertrophie des Kieferköpfchens und ihre Folgen für den Biß und die Stellung des Unterkiefers. Inaugural-Dissertation, Tübingen 1919.

# Lebenslauf.

Am 31. August 1904 wurde ich als Sohn des Diakons Friedrich Brüggemann zu Kästorf, Kreis Gifhorn, geboren. Ich besuchte das Gymnasium Ernestinum zu Celle sowie das Ratsgymnasium zu Hannover. Nach bestandener Reifeprüfung trat ich am 15. April 1924 als Lehrling in die Landesbank der Provinz Hannover in Hannover ein. Nach Abschluß meiner Lehrzeit wurde ich von der Bank als Angestellter übernommen. Am 30. April 1928 wurde ich auf meinen Antrag hin entlassen. Nunmehr siedelte ich nach Göttingen über, um mich dem Studium der Zahnheilkunde zu widmen. Am 27. November 1931 bestand ich die zahnärztliche Hauptprüfung vollständig. Am 14. Dezember 1931 erhielt ich meine zahnärztliche Approbation.

*Fritz Brüggemann.*